



UNIVERSIDADE FEDERAL DO PARANÁ

MINISTÉRIO DA EDUCAÇÃO

COMISSÃO DE RESIDÊNCIA MÉDICA

Edital nº 69/2019 – HT / Edital nº 72/2019 – HC
Prova Teórica – 02/11/2019



INSCRIÇÃO	TURMA	NOME DO CANDIDATO
-----------	-------	-------------------

ASSINO DECLARANDO QUE LI E COMPREENDI AS INSTRUÇÕES ABAIXO:	ORDEM
---	-------

113 – Pediatria Áreas com Pré-Requisito

INSTRUÇÕES

1. Confira, acima, o seu número de inscrição, turma e nome. Assine no local indicado.
2. Aguarde autorização para abrir o caderno de prova. Antes de iniciar a resolução das questões, confira a numeração de todas as páginas.
3. A prova é composta de 50 questões objetivas.
4. Nesta prova, as questões objetivas são de múltipla escolha, com 5 alternativas cada uma, sempre na sequência **a, b, c, d, e**, das quais somente uma deve ser assinalada.
5. A interpretação das questões é parte do processo de avaliação, não sendo permitidas perguntas aos aplicadores de prova.
6. Ao receber o cartão-resposta, examine-o e verifique se o nome nele impresso corresponde ao seu. Caso haja irregularidade, comunique-a imediatamente ao aplicador de prova.
7. O cartão-resposta deverá ser preenchido com caneta esferográfica de tinta preta, tendo-se o cuidado de não ultrapassar o limite do espaço para cada marcação.
8. Não será permitido ao candidato:
 - a) Manter em seu poder relógios e qualquer tipo de aparelho eletrônico ou objeto identificável pelo detector de metais. Tais aparelhos deverão ser DESLIGADOS e colocados OBRIGATORIAMENTE dentro do saco plástico, que deverá ser acomodado embaixo da carteira ou no chão. É vedado também o porte de armas.
 - b) Usar boné, gorro, chapéu ou quaisquer outros acessórios que cubram as orelhas, ressalvado o disposto no item 4.4.5 do Edital.
 - c) Usar fone ou qualquer outro dispositivo no ouvido. O uso de tais dispositivos somente será permitido quando indicado para o atendimento especial.
 - d) Levar líquidos, exceto se a garrafa for transparente e sem rótulo.
 - e) Comunicar-se com outro candidato, usar calculadora e dispositivos similares, livros, anotações, régua de cálculo, impressos ou qualquer outro material de consulta.
 - f) Portar carteira de documentos/dinheiro ou similares.
 - g) Usar óculos escuros, exceto quando autorizado por meio de solicitação de Atendimento Especial.
 - h) Emprestar ou tomar emprestados materiais para a realização das provas.
 - i) Ausentar-se da sala de provas sem o acompanhamento do fiscal, conforme estabelecido no item 7.12, nem antes do tempo mínimo de permanência estabelecido no item 7.15, ou ainda não permanecer na sala conforme estabelecido no item 7.16 do Edital.
 - j) Fazer anotação de informações relativas às suas respostas (copiar gabarito) fora dos meios permitidos.

Caso alguma dessas exigências seja descumprida, o candidato será excluído deste processo seletivo.

9. Será ainda excluído deste Processo Seletivo o candidato que:
 - a) Lançar mão de meios ilícitos para executar as provas.
 - b) Ausentar-se da sala de provas portando o Cartão-Resposta e/ou o Caderno de Questões, conforme os itens 7.15 e 7.17.b do Edital.
 - c) Perturbar, de qualquer modo, a ordem dos trabalhos e/ou agir com descortesia em relação a qualquer dos examinadores, executores e seus auxiliares, ou autoridades presentes.
 - d) Não cumprir as instruções contidas no Caderno de Questões da prova e no Cartão-Resposta.
 - e) Não permitir a coleta de sua assinatura.
 - f) Não se submeter ao sistema de identificação por digital e detecção de metal.
10. Ao concluir a prova, permaneça em seu lugar e comunique ao aplicador de prova. Aguarde autorização para entregar o Caderno de Questões da prova e o Cartão-Resposta.
11. Se desejar, anote as respostas no quadro disponível no verso desta folha, recorte na linha indicada e leve-o consigo.

Específica

DURAÇÃO DESTA PROVA: 4 HORAS



.....

RESPOSTAS

01 -	06 -	11 -	16 -	21 -	26 -	31 -	36 -	41 -	46 -
02 -	07 -	12 -	17 -	22 -	27 -	32 -	37 -	42 -	47 -
03 -	08 -	13 -	18 -	23 -	28 -	33 -	38 -	43 -	48 -
04 -	09 -	14 -	19 -	24 -	29 -	34 -	39 -	44 -	49 -
05 -	10 -	15 -	20 -	25 -	30 -	35 -	40 -	45 -	50 -

01 - De acordo com as últimas Diretrizes do Programa de Reanimação Neonatal da Sociedade Brasileira de Pediatria (2016), considere as seguintes afirmativas:

- 1. Para recém-nascidos com idade gestacional ≥ 34 semanas, o clampeamento tardio do cordão umbilical mostrou-se benéfico ao elevar os níveis de hemoglobina nos primeiros 3 a 6 meses de vida, embora possa aumentar o risco de exsanguíneotransfusão na 1ª semana de vida.**
- 2. Para o recém-nascido com idade gestacional < 34 semanas que começou a respirar ou chorar e está ativo, recomenda-se aguardar de 1 a 3 minutos antes de clampear o cordão umbilical.**
- 3. O clampeamento tardio do cordão em recém-nascidos prematuros com boa vitalidade ao nascer resulta em menor frequência de hemorragia intracraniana e de enterocolite necrosante.**
- 4. A ordenha de cordão umbilical tem se mostrado benéfica e segura como alternativa ao clampeamento tardio no recém-nascido prematuro que não se apresenta com boa vitalidade ao nascer e cujo início da reanimação não pode ser postergado.**

Assinale a alternativa correta.

- ▶ a) Somente a afirmativa 3 é verdadeira.
- b) Somente as afirmativas 1 e 4 são verdadeiras.
- c) Somente as afirmativas 1 e 2 são verdadeiras.
- d) Somente as afirmativas 2, 3 e 4 são verdadeiras.
- e) As afirmativas 1, 2, 3 e 4 são verdadeiras.

02 - A icterícia constitui-se em um dos problemas mais frequentes no período neonatal e pode indicar a necessidade de fototerapia para prevenção da encefalopatia bilirrubínica. Em relação ao tema, assinale a alternativa correta.

- a) Para recém-nascidos com peso de nascimento abaixo de 2.000 g, o berço com fototerapia reversa ou inferior com lâmpadas azuis especiais é preferível por atingir irradiância $> 10 \mu\text{W}/\text{cm}^2/\text{nm}$ (fototerapia de alta intensidade), com maior eficácia terapêutica.
- b) A proteção ocular (com cobertura radiopaca) e gonadal (com placa metálica) são recomendadas para todos os recém-nascidos em fototerapia.
- c) A fototerapia não deve ser utilizada ou deve ser suspensa se os níveis de bilirrubina indireta estiverem elevados, para evitar o surgimento da síndrome do bebê bronzeado, com depósitos elevados de cobreporfirina no plasma, na urina e na pele.
- ▶ d) Equipos e extensores para infusão de nutrição parenteral devem ser impermeáveis à luz ou cobertos com papel alumínio nos recém-nascidos em fototerapia, a fim de reduzir a perda de nutrientes das soluções de aminoácidos e vitaminas e os efeitos citotóxicos decorrentes da oxidação das soluções de lipídeos.
- e) No alojamento conjunto, a prática da descontinuidade da fototerapia durante a amamentação é contraindicada, pois reduz o tempo de exposição à luz e compromete a eficácia dessa terapêutica.

03 - Gestante com 27 semanas de idade gestacional dá entrada no pronto atendimento obstétrico com quadro de eclâmpsia e é submetida à cesárea de emergência. O recém-nascido, do sexo masculino, nasceu em mau estado geral, pesou 830 gramas e precisou de intubação traqueal durante a reanimação na sala de parto (escores de Apgar de 3, 6 e 8). Transferido à UTI neonatal, o recém-nascido evoluiu com síndrome de desconforto respiratório grave e recebeu uma dose de surfactante exógeno, permanecendo em ventilação mecânica. Submetido à ultrassonografia transfontanela no 3º dia de vida, evidenciou-se imagem hiperecogênica compatível com hemorragia intraventricular, com dilatação ventricular. Sobre esse caso, considere as seguintes afirmativas:

- 1. O diagnóstico desse recém-nascido, de acordo com a classificação de Papile, é de hemorragia peri-intraventricular (HPIV) grau II.**
- 2. A fisiopatologia dessa complicação está relacionada a variações do fluxo sanguíneo cerebral no recém-nascido prematuro, sendo a hipóxia, a hipocapnia e as amplas variações de pressão arterial os principais fatores de risco para sua ocorrência.**
- 3. Em relação à prevenção do HPIV, existem evidências de que o corticoide antenatal exerce efeito protetor ao acelerar a maturação dos vasos sanguíneos da matriz germinativa.**
- 4. A conduta imediata indicada para o caso consiste em realizar derivação ventrículo-peritoneal, para minimizar o dano cerebral decorrente da hidrocefalia pós-hemorrágica.**

Assinale a alternativa correta.

- ▶ a) Somente as afirmativas 3 é verdadeira.
- b) Somente as afirmativas 1 e 4 são verdadeiras.
- c) Somente as afirmativas 2 e 3 são verdadeiras.
- d) Somente as afirmativas 1, 2 e 4 são verdadeiras.
- e) As afirmativas 1, 2, 3 e 4 são verdadeiras.

***04 - Um médico pediatra é chamado ao Alojamento Conjunto para avaliar um recém-nascido com 30 horas de vida, pois a enfermagem notou a presença de clônus e tremor de extremidades. A mãe apresentou diabetes gestacional com difícil controle e o recém-nascido nasceu de parto vaginal, com 38 semanas de idade gestacional, pesando 3.980 gramas, obtendo escores de Apgar de 8 e 9, respectivamente no 1º e no 5º minuto. Ao exame, o recém-nascido apresenta-se em bom estado geral e, além dos tremores e clônus, observa-se a presença de hiperreflexia e estridor. A dosagem de glicose por fita reagente (glicemia capilar) foi de 59 mg/dL. Sobre o caso, assinale a alternativa correta.**

- a) Trata-se de uma complicação rara em recém-nascidos de mães diabéticas, ocorrendo em menos de 10% dos casos.
- b) A hipomagnesemia deve ser afastada, pois frequentemente acompanha esse quadro.
- c) A hipomagnesemia frequentemente acompanha o quadro, devendo ser investigada e tratada se presente.
- d) A conduta imediata indicada para o caso consiste em alimentar o recém-nascido e repetir a glicemia capilar em 30 minutos.
- e) A terapêutica específica requer a administração de gliconato de cálcio em bolus com monitorização.

05 - Recém-nascido com 4 dias de vida, é levado à Unidade de Pronto Atendimento (UPA) por apresentar, há cerca de 12 horas, dificuldade respiratória progressiva e recusa às mamadas, com piora importante nas últimas 2 horas. A mãe refere gestação sem intercorrências, sorologias negativas e triagem negativa para GBS. O parto foi vaginal, com bolsa rota no ato, com 39 semanas de idade gestacional. O bebê pesou 3.500 gramas e apresentou escore de Apgar de 9/10. Permaneceu em alojamento conjunto, sem intercorrências clínicas e teve alta com 48 horas de vida, após realizar o teste do pezinho (a mãe refere que não sabe se os testes do coraçãozinho, olhinho e orelhinha foram realizados). Ao exame apresentava-se em mau estado geral, palidez acinzentada, taquidispneico, frequência cardíaca = 200 bpm, frequência respiratória = 80 ipm, sem sopros à ausculta cardíaca, pulsos periféricos reduzidos nos 4 membros, perfusão periférica > 5 segundos. O provável diagnóstico para esse caso é:

- a) persistência do canal arterial.
- b) comunicação interventricular.
- c) tetralogia de Fallot.
- ▶ d) síndrome do coração esquerdo hipoplásico.
- e) atresia tricúspide.

06 - Criança de 6 anos, com diagnóstico de asma desde os 2 anos de idade, dá entrada no pronto atendimento com história de início súbito de tosse, dificuldade para respirar, sensação de sufocação. Ao exame físico, apresenta-se com agitação e irritabilidade, incapacidade de falar palavras, saturação de O₂ em ar ambiente = 90%, tórax com diminuição difusa de expansibilidade e murmúrio vesicular inaudível, tiragem supraesternal e supraclavicular, frequência respiratória = 64 ipm, frequência cardíaca = 200 bpm. Levando em consideração os dados apresentados, o diagnóstico e o tratamento inicial de primeira hora que deve ser prontamente instituído são, respectivamente:

- a) crise aguda de asma grave; no máximo 4 jatos de salbutamol a cada 20 minutos, brometo de ipratrópio somente no primeiro ciclo, oxigênio para manter saturação de O₂ > 94%, considerar sulfato de magnésio endovenoso mas não inalatório.
- b) crise aguda de asma grave, até 6 jatos de salbutamol a cada 20 minutos, brometo de ipratrópio somente no primeiro ciclo, oxigênio para manter saturação de O₂ > 94%, considerar sulfato de magnésio endovenoso mas não inalatório.
- c) crise aguda de asma moderada, até 6 jatos de salbutamol a cada 20 minutos, brometo de ipratrópio nos três ciclos, oxigênio para manter saturação de O₂ > 96%.
- ▶ d) crise aguda de asma grave, até 6 jatos de salbutamol a cada 20 minutos, brometo de ipratrópio nos três ciclos, oxigênio para manter saturação de O₂ > 94%, considerar sulfato de magnésio endovenoso ou inalatório.
- e) crise aguda de asma moderada, no máximo 4 jatos de salbutamol a cada 20 minutos, oxigênio para manter saturação de O₂ > 94%, considerar sulfato de magnésio endovenoso ou inalatório.

07 - Em relação à pneumonia adquirida na comunidade (PAC) em crianças, considere as seguintes afirmativas:

1. A presença de sibilância é um sinal clínico apontado como o principal achado que diferencia os diagnósticos diferenciais da Pneumonia Adquirida na Comunidade, uma vez que a presença de sibilos na pneumonia não é comum.
2. São critérios de internação: tiragem subcostal, dificuldade para ingerir líquidos, sinais de dificuldade respiratória mais grave (movimentos involuntários da cabeça, gemência e batimentos de aletas nasais) e cianose central.
3. São critérios de internação em unidades de terapia intensiva: incapacidade de manter SpO₂ > 92% com fração inspirada de O₂ (FI_{O2}) > 0,4, aumento da taquipneia/taquicardia com dificuldade respiratória grave, fadiga respiratória e apneias ou respiração irregular.
4. Amoxicilina deve ser o antibiótico de escolha para pneumonias não graves (sem necessidade de internação), enquanto nos casos graves com necessidade de internação, amoxi-clavulanato ou cefalosporinas de 2ª geração devem ser os antibióticos de escolha.

Assinale a alternativa correta.

- a) Somente a afirmativa 2 é verdadeira.
- ▶ b) Somente as afirmativas 1 e 2 são verdadeiras.
- c) Somente as afirmativas 2 e 3 são verdadeiras.
- d) Somente as afirmativas 1, 3 e 4 são verdadeiras.
- e) As afirmativas 1, 2, 3 e 4 são verdadeiras.

*** Questão anulada, portanto todos os candidatos serão pontuados.**

08 - Lactente, 50 dias de vida, iniciou quadro de tosse há 2 semanas. A mãe refere piora progressiva da tosse, com prejuízo das mamadas. Refere parto vaginal, sem intercorrências, e alta com a mãe. Ao exame físico, o lactente apresenta-se em bom estado geral, afebril, ativo, frequência respiratória = 65 ipm, com estertores finos bibasais à ausculta pulmonar. Ausência de tiragens. Sat.O₂= 90% (ar ambiente). Hemograma evidencia eosinofilia periférica, sem outras alterações. A principal hipótese diagnóstica para o quadro é:

- a) coqueluche.
- b) pneumonia por *Streptococcus pneumoniae*.
- c) pneumonia aspirativa por doença de refluxo gastroesofágico.
- d) síndrome de *Loeffler*.
- ▶ e) pneumonia por clamídia.

09 - Lactente, 1 ano e 7 meses, com história de bronquiolite viral aguda aos 9 meses de idade. Na época, foi internado por 13 dias em UTI. Após a alta, permaneceu com sibilância persistente e necessitou de internação mais 3 vezes por insuficiência respiratória aguda. Nasceu com 35 semanas, peso de nascimento de 1.680 g, ficou internado por 1 semana por desconforto respiratório em UTI neonatal. Ao exame: frequência respiratória = 50 ipm, tiragem intercostal baixa, sibilos e estertores grossos difusos em todas as avaliações. Qual é o diagnóstico mais provável para o caso?

- ▶ a) Bronquiolite obliterante pós-infecciosa.
- b) Asma provavelmente alérgica moderada persistente.
- c) Malformação pulmonar.
- d) Sibilância induzida por vírus.
- e) Coqueluche.

10 - No que diz respeito às medidas de proteção contra a transmissão de doenças infecciosas, assinale a alternativa correta.

- a) Para criança com quadro de varicela, com lesões ainda em atividade – o atestado médico deve permitir o retorno à escola 21 dias após início do exantema.
- b) Para criança com diagnóstico confirmado de meningite viral, com quadro clínico inicial de febre, vômitos e petéquias – seus contatos devem receber profilaxia com rifampicina.
- ▶ c) Para criança com coqueluche – o tratamento do caso e a quimioprofilaxia dos contactantes domiciliares têm os mesmos esquemas terapêuticos.
- d) Para escolar com diagnóstico de conjuntivite viral – o atestado médico deve estipular afastamento de até 48 horas após início dos sintomas, devido à benignidade do quadro.
- e) Para criança com hepatite viral aguda e confirmação de vírus da hepatite A – o período de afastamento recomendado é de 4 semanas após início da icterícia.

11 - A transmissão vertical do HIV tem se estabilizado nos últimos anos e muito se deve à aplicação dos protocolos de profilaxia, que reduzem as taxas de transmissão para menos de 1%. Sobre o manejo da criança exposta ao HIV materno, seguindo as normativas do Ministério da Saúde do Brasil, é correto afirmar:

- a) A zidovudina endovenosa intraparto é um método de profilaxia fundamental e deve ser realizada tanto nas gestantes com carga viral indetectável quanto naquelas com carga viral detectável.
- b) A zidovudina solução oral associada à nevirapina devem ser indicadas aos recém-nascidos expostos à mãe infectada pelo HIV, com carga viral < 1000 cópias/mL e uso regular de antirretroviral na gestação.
- c) O aleitamento materno pode ser indicado em mães com carga viral indetectável desde o 1º trimestre de gestação.
- ▶ d) A profilaxia para pneumocistose deve ser indicada para todos os expostos, até que se tenha o diagnóstico excluído com as cargas virais indetectadas.
- e) É recomendada a coleta de sangue da criança com 2 e 4 meses de idade para verificar a carga viral e, ao nascimento e com 9 meses de idade, para realização de anti-HIV.

12 - Criança de 11 meses de idade com exantema maculopapular confluyente e febril com 2 dias de evolução. Apresenta também pródrômo catarral com hiperemia conjuntival, coriza e tosse. Sobre seu principal diagnóstico clínico, considere as seguintes afirmativas:

1. Esse caso deve ser notificado obrigatoriamente à Vigilância Epidemiológica.
2. Como medidas preventivas, devem ser aplicadas precauções de gotículas.
3. Nos contatos, deve-se realizar bloqueio vacinal universal.
4. Enantema na mucosa jugal é patognomônico dessa doença.

Assinale a alternativa correta.

- a) Somente a afirmativa 3 é verdadeira.
- b) Somente as afirmativas 1 e 3 são verdadeiras.
- c) Somente as afirmativas 2 e 4 são verdadeiras.
- ▶ d) Somente as afirmativas 1, 2 e 4 são verdadeiras.
- e) As afirmativas 1, 2, 3 e 4 são verdadeiras.

13 - Sobre o tratamento empírico de parasitoses intestinais nos países em desenvolvimento, principalmente nas áreas com baixo saneamento básico, assinale a alternativa correta.

- a) No Brasil, não se recomenda o tratamento empírico rotineiramente devido ao índice crescente de resistência parasitária.
- b) A toxicidade das drogas antiparasitárias é alta e, dessa forma, recomenda-se a realização do exame parasitológico de fezes e o tratamento com drogas de espectro restrito e específicas para o agente encontrado.
- c) O albendazol, durante três dias, tem ação nas helmintíases e amebíase; durante cinco dias é eficaz também para o tratamento da giardíase.
- ▶ d) A nitazoxanida na dose padrão tem polivalência antiparasitária e é eficaz inclusive no tratamento da criptosporidíase.
- e) A ivermectina, quando usada empiricamente, deve ser administrada por cinco dias, atuando na ascaridíase, ancilostomíase, estrogiloidíase e giardíase.

14 - Criança de 4 anos, há um mês com quadro de lesão ulcerativa, crostosa, úmida e endurecida em membro superior direito de 5 cm de diâmetro, acompanhada de nódulos satélites em cordão. Refere contato com gato de estimação que foi a óbito com feridas na pele e mucosa. O diagnóstico para essa criança é:

- a) dermatofitose.
- b) impetigo.
- c) doença da arranhadura do gato.
- d) toxoplasmose.
- ▶ e) esporotricose.

15 - Uma menina de 3 anos apresenta há 4 dias febre e dificuldade de deglutição. Ao exame, apresenta lesões vesiculares nas plantas das mãos e dos pés, nas nádegas bem como lesões exulceradas na cavidade oral. A respeito do caso, considere as seguintes afirmativas:

1. O agente causal dessa doença é o vírus herpes e deve ser indicado precocemente aciclovir.
2. Trata-se de doença mão-pé-boca e o exantema pode estender-se para dorso de mãos.
3. Trata-se de infecção viral e o tratamento é sintomático e involui espontaneamente.
4. As lesões nas nádegas indicam que o diagnóstico é eritema infeccioso por parvovírus.

Assinale a alternativa correta.

- a) Somente a afirmativa 1 é verdadeira.
- ▶ b) Somente as afirmativas 2 e 3 são verdadeiras.
- c) Somente as afirmativas 2 e 4 são verdadeiras.
- d) Somente as afirmativas 1, 3 e 4 são verdadeiras.
- e) As afirmativas 1, 2, 3 e 4 são verdadeiras.

16 - Sobre a identificação dos tipos de manchas hipocrômicas nas crianças, considere as seguintes afirmativas:

1. A hipocromia pós-inflamatória é comum após várias afecções cutâneas, como picadas de inseto, dermatite seborreica ou traumas locais.
2. O vitiligo é uma doença autoimune que cursa com lesões acrômicas, descamativas e mal delimitadas.
3. A esclerose tuberosa, uma enfermidade neurocutânea, pode apresentar manchas hipocrômicas em formato de folha.
4. A pitiríase alba é uma dermatose rara na infância, caracterizada por manchas hipocrômicas bem delimitadas e o tratamento é feito com antiparasitários.

Assinale a alternativa correta.

- a) Somente a afirmativa 4 é verdadeira.
- b) Somente as afirmativas 1 e 2 são verdadeiras.
- ▶ c) Somente as afirmativas 1 e 3 são verdadeiras.
- d) Somente as afirmativas 2, 3 e 4 são verdadeiras.
- e) As afirmativas 1, 2, 3 e 4 são verdadeiras.

17 - Sobre as características clínicas e evolutivas de lesões vasculares na infância, assinale a alternativa correta.

- ▶ a) A mancha salmão é uma mancha rósea clara, localizada na glabella e região occipital, que se intensifica pelo choro e aumento da temperatura corporal.
- b) A mancha vinho do porto é uma alteração vascular que surge no segundo mês de vida e cresce de forma proporcional ao crescimento da criança.
- c) A mancha salmão é um tumor vascular também denominado de hemangioma plano, localizado na glabella e região occipital.
- d) A mancha salmão é uma alteração vascular que apresenta fase de crescimento rápido e involui espontaneamente durante os primeiros anos de vida.
- e) A mancha vinho do porto é um tumor vascular que apresenta fase de crescimento rápido nos primeiros meses de vida e involui espontaneamente até os 9 anos de vida.

18 - Menina, 4 anos, é trazida à consulta por crises convulsivas. Na avaliação, apresenta atraso de linguagem e, ao exame clínico, observam-se máculas hipopigmentadas em regiões lateral direita de abdome, perna direita, inguinal esquerda e dorso (fig.1). Observam-se nódulos eritematosos em região malar bilateralmente e dorso de nariz (fig.2). O exame de imagem apresenta nódulos subependimários (fig.3) e lesões em hiperdensas em parênquima cerebral. Apresentou síndrome de West no primeiro ano de vida.

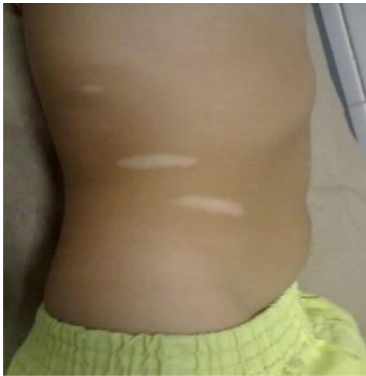

Figura 1

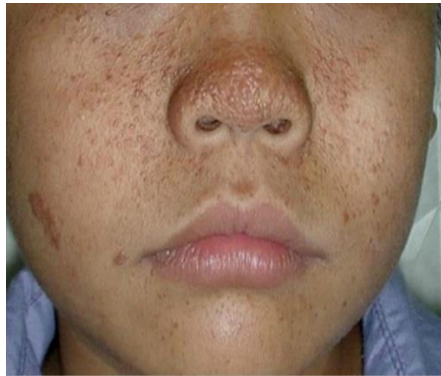

Figura 2

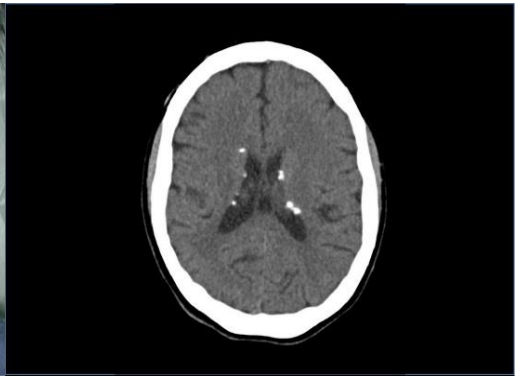


Figura 3

Com base nos dados apresentados, o diagnóstico do caso é:

- ▶ a) esclerose tuberosa.
- b) neurofibromatose.
- c) hipomelanose de Ito.
- d) síndrome de Waardenburg.
- e) fenilcetonúria.

19 - Menino, 12 anos, trazido à consulta com o pediatra por dificuldades na aprendizagem e na comunicação e socialização. Apresenta casos familiares com dificuldade de aprendizagem na linha materna. Ao exame, apresenta face alongada, fronte e orelhas proeminentes, articulações hiperextensíveis, hipotonia global e aumento do volume testicular. O estudo genético mostrou o gene *FMR1*. Considerando os dados apresentados, o diagnóstico correto é síndrome:

- a) de Rett.
- b) de Asperger.
- c) de Marfan.
- d) de Noonan.
- ▶ e) do X Frágil.

20 - Em relação às crises epiléticas e ao seu tratamento, considere as seguintes afirmativas:

1. Nas crises parciais ou focais, pode ocorrer perda da consciência (crises parciais complexas).
2. Epilepsia é definida no paciente que apresenta duas ou mais crises não provocadas dentro de um intervalo maior que 24 horas.
3. A fenitoína e o fenobarbital, aplicados de forma endovenosa, são os medicamentos de primeira escolha para tratamento de Estado de Mal Epilético.
4. O uso do ácido valproico pode causar trombocitopenia e pancreatite.

Assinale a alternativa correta.

- a) Somente a afirmativa 2 é verdadeira.
- b) Somente as afirmativas 1 e 3 são verdadeiras.
- ▶ c) Somente as afirmativas 2 e 4 são verdadeiras.
- d) Somente as afirmativas 1, 3 e 4 são verdadeiras.
- e) As afirmativas 1, 2, 3 e 4 são verdadeiras

21 - M.P., 7 anos, masculino, previamente diagnosticado com asma e epilepsia, faz uso contínuo de montelucaste de sódio, valproato de sódio, lamotrigina, carnitina e piridoxina. Ele chega à emergência em estado confusional que, segundo a mãe, começou há 24 horas. Ela nega febre, cefaleia, ou sintomas gastrintestinais. Não há relato de traumatismo. Os sinais vitais à entrada são: PA = 102 x 60 mmHg, frequência cardíaca = 86 bpm, frequência respiratória = 28 ipm, temperatura axilar = 36,3 °C. Os exames laboratoriais detectaram hiperamonemia – um efeito colateral causado por um dos medicamentos acima, a saber:

- a) montelucaste de sódio.
- ▶ b) valproato de sódio.
- c) lamotrigina.
- d) carnitina.
- e) piridoxina.

- 22 - Os reflexos primitivos, presentes em recém-nascidos e lactentes, demonstram a integridade do sistema nervoso central. Tanto a ausência quanto a persistência desses reflexos podem sinalizar disfunções neurológicas. Em relação ao reflexo de preensão palmar, assinale a alternativa correta.**
- ▶ a) Ausência do reflexo antes dos 3 meses de idade indica anormalidade.
 - b) Surge após 34 semanas de gestação.
 - c) Pode persistir até 12 meses de idade.
 - d) A resposta é normal na paralisia de Erb-Duchenne.
 - e) Persiste após o desaparecimento do reflexo plantar.
- 23 A presença de baqueteamento digital é um sinal clínico de doenças crônicas, tais como fibrose cística, cardiopatias congênitas e síndrome hepatopulmonar. Em relação a esse sinal, eventualmente presente no exame físico de crianças e adolescentes, assinale a alternativa correta.**
- a) Sua presença indica que há hipoxemia e/ou hipóxia associadas.
 - b) O dado semiológico que identifica baqueteamento é a presença de unhas em vidro de relógio.
 - ▶ c) Doenças crônicas como retocolite ulcerativa e doença de Crohn podem cursar com baqueteamento de dedos.
 - d) É um achado clínico que persiste mesmo com a resolução da doença de base.
 - e) O mecanismo por meio do qual ocorre baqueteamento de dedos não é bem conhecido, mas o principal mediador envolvido é o PAF (fator de ativação de plaquetas).
- 24 - A hipertensão pulmonar é uma condição grave e progressiva, com prognóstico ruim se não identificada e tratada precocemente. Até recentemente, pacientes com diagnóstico de hipertensão pulmonar apresentavam mediana de sobrevida abaixo de 1 ano e crianças têm prognóstico pior quando comparadas aos adultos. Levando em consideração os dados apresentados, assinale a alternativa correta.**
- a) O diagnóstico de hipertensão pulmonar baseia-se em dados de ecocardiografia e valores de pressão sistólica da artéria pulmonar acima de 25 mmHg são estabelecidos como diagnóstico provável para essa condição.
 - ▶ b) Para o diagnóstico de hipertensão arterial pulmonar é necessária a realização de cateterismo, pois faz parte do critério diagnóstico a presença de uma pressão de oclusão da artéria pulmonar abaixo de 15 mm Hg.
 - c) O uso de bloqueadores de canal de cálcio em crianças para o tratamento da hipertensão pulmonar tem sua indicação pela segurança e por dispensar a realização do cateterismo.
 - d) Hipertensão pulmonar secundária à doença do coração do lado esquerdo tem melhor prognóstico, pois esses pacientes são responsivos ao tratamento vasodilatador.
 - e) Para o tratamento da hipertensão arterial pulmonar em crianças, três categorias de drogas estão disponíveis, nas seguintes vias: inibidores de fosfodiesterase (via endovenosa), antagonistas de receptores de endotelina (via oral) e análogos de prostaciclina (via oral).
- 25 - A principal causa de derrame pleural no período neonatal é:**
- a) empiema por infecções do período neonatal.
 - b) malformações pulmonares.
 - c) secundário a cardiopatia congênita.
 - ▶ d) quilotórax.
 - e) hemotórax secundário a trauma durante o trabalho de parto.
- 26 - O diagnóstico precoce de fibrose cística (FC) é um dos fatores que pode interferir no prognóstico da doença. Assim, o Governo Federal instituiu no Brasil o Programa Nacional de Triagem Neonatal e incluiu a triagem dessa doença desde 2001. A triagem neonatal para FC baseia-se na dosagem do tripsinogênio imunorreativo e, se essa dosagem estiver alterada em duas amostras, a criança deve ser encaminhada para esclarecimento diagnóstico. Em relação ao tema apresentado, assinale a alternativa correta.**
- a) A triagem neonatal para FC é essencial para o diagnóstico precoce, principalmente em estados onde a cobertura do teste do pezinho é abaixo de 80%.
 - ▶ b) A dosagem do tripsinogênio imunorreativo (duas amostras em ocasiões diferentes) deve ser realizada antes de 4 semanas de vida, pois o tripsinogênio diminui com a idade e pode ocorrer resultado falso negativo.
 - c) A presença de duas dosagens de tripsinogênio torna o diagnóstico de FC muito provável e, nesses casos, a conduta imediata consiste em encaminhar os pais para um geneticista, para aconselhamento genético e realização do teste genético para confirmação do diagnóstico.
 - d) O teste do suor no período neonatal não é útil para confirmação de FC quando o resultado da triagem neonatal é positivo, pois a maioria dos recém-nascidos possui dificuldades técnicas para realizar esse exame, decorrentes de uma amostra de suor insuficiente.
 - e) Em países desenvolvidos, medidas educativas sobre a FC têm sido utilizadas como estratégia bem sucedida para o diagnóstico precoce dessa doença em substituição à triagem neonatal, com redução de custos e da angústia dos pais quando recebem um resultado do teste alterado.

***27 - Paciente com 12 anos de idade apresenta diagnóstico de asma moderada persistente em tratamento com corticoide inalatório em dose alta e beta-2 de longa duração, sem controle da doença. A técnica de uso de medicação está correta e tem adesão ao tratamento. O paciente refere que apresenta sintomas de dor torácica, epigástrica e tosse seca. Considerando o quadro apresentado, assinale a alternativa correta.**

- a) Como o paciente tem asma não controlada e apresenta sintomas de dor epigástrica, é indicada a realização de seriografia para investigar a presença de refluxo gastroesofágico (RGE).
- b) O quadro clínico descrito é frequente em pacientes com asma e o tratamento adequado promove melhora discreta do pico de fluxo expiratório, mas melhora de forma significativa os sintomas da asma.
- c) O diagnóstico de doença de do RGE deve ser confirmado por pHmetria, pois o tratamento, nesses casos, promove melhora significativa do VEF1 e melhor controle da asma.
- d) O tratamento das manifestações gastrointestinais secundárias à doença do RGE levam ao melhor controle dos sintomas de asma, das exacerbações e da função pulmonar.
- e) Dor epigástrica, queimação retroesternal e outros sintomas de RGE podem ser secundários à tosse e medicações no paciente asmático, não havendo benefícios do tratamento antirrefluxo.

28 - Paciente de 13 anos, masculino, asmático, apresenta queixa de impactação alimentar em esôfago. Tinha queixa de disfagia há 6 meses. Foi submetido à endoscopia digestiva alta, que demonstrou: presença de impactação de pedaço de carne em terço médio de esôfago (o qual foi removido sem dificuldades); ausência de estenose; presença de estrias verticais e inúmeros pontilhados esbranquiçados em mucosa esofágica; sem outras anormalidades. Levando em consideração os dados apresentados, o diagnóstico é:

- a) acalasia e o paciente deve ser submetido à manometria esofágica.
- b) candidíase esofágica e deve ser colhido material para pesquisa de fungos.
- ▶ c) esofagite eosinofílica e devem ser realizadas biópsias esofágicas de terço médio e distal.
- d) esofagite herpética e deve ser colhido amostra para PCR para herpes vírus.
- e) estenose esofágica e deve ser realizada a dilatação esofágica.

29 - Paciente de 6 anos, masculino, em acompanhamento por fibrose cística, com reposição adequada e regular de enzimas pancreáticas, vem apresentando dor abdominal e dificuldade para evacuar há 6 meses. Evacua fezes em cíbalos a cada 3 dias. A dieta é rica em fibras, o paciente refere que toma bastante água, não posterga a evacuação e que faz exercício físico diariamente. Fez adequadamente esquema de desimpactação e manutenção com laxantes sem melhora. Levando em consideração os dados apresentados, o provável diagnóstico do paciente é:

- a) constipação intestinal funcional.
- b) doença de Hirschsprung.
- c) pseudo-obstrução intestinal.
- d) colonopatia fibrosante.
- ▶ e) síndrome da obstrução do intestino distal.

30 - Paciente de 12 anos, masculino, apresentando há 3 anos fezes amolecidas, 3 a 4 vezes ao dia, distensão abdominal e flatulência. 1 a 2 vezes ao mês apresenta vômitos. Nega febre, dor abdominal, diminuição de apetite ou perda de peso. Curva de crescimento adequada. Fez uso de albendazol por 5 dias sem melhora. Levando em consideração os dados apresentados, o diagnóstico diferencial inclui:

- a) retocolite ulcerativa e o paciente deve ser submetido inicialmente à colonoscopia com biópsias.
- b) doença celíaca e o paciente deve ser submetido inicialmente à endoscopia digestiva alta com biópsias.
- c) giardíase e o paciente deve ser tratado inicialmente com mebendazol.
- ▶ d) intolerância à lactose primária e o paciente deve fazer inicialmente uma prova terapêutica com dieta sem lactose por 2 semanas.
- e) intolerância à lactose secundária e o paciente deve fazer inicialmente o teste genético para intolerância à lactose.

31 - Paciente masculino, 3 anos, chega ao pronto atendimento com história de 3 episódios volumosos de hematêmese com coágulos. Não apresenta outros sintomas. Previamente hígido. Não há história de trauma ou de uso de medicamentos. História mórbida familiar sem antecedentes dignos de nota. Ao exame físico: palidez de pele e mucosas; dados vitais normais; abdome plano, com ruídos hidroaéreos normais, flácido, indolor à palpação; fígado palpável a 1 cm do rebordo costal direito e do apêndice xifoide, de consistência normal; baço palpável a 4 cm do rebordo costal esquerdo. Hemograma: hemoglobina 8g/dL, leucócitos 2.800/mm³ com diferencial normal, plaquetas 90.000/mm³. Outros exames complementares: TGO, TGP, albumina, RNI, bilirrubinas, GGT e fosfatase alcalina normais. Com base no quadro descrito, o diagnóstico provável é hemorragia digestiva alta:

- a) devido à plaquetopenia secundária à leucemia linfóide aguda.
- b) devido à plaquetopenia secundária à púrpura trombocitopenica imune.
- ▶ c) devido a varizes esofágicas secundárias à trombose de veia porta.
- d) secundária à gastrite erosiva aguda.
- e) secundária à úlcera péptica por *Helicobacter pylori*.

* Questão anulada, portanto todos os candidatos serão pontuados.

O enunciado a seguir é referência para as questões 32 e 33.

Paciente de 6 anos de idade, com história de icterícia há 2 dias, apresenta “mau humor” há 1 dia. Costumava ser uma criança tranquila. Exame físico: criança orientada, ativa, corada, hidratada, com icterícia de pele e escleras 4+/4. Dados vitais normais. Tórax: campos pleuropulmonares: murmúrio vesicular simétrico, sem ruídos adventícios. Pré-córdio: bulhas cardíacas rítmicas e normofonéticas. Abdome: globoso, ruídos hidroaéreos presentes, flácido, indolor, com fígado palpável a 5 cm do rebordo costal direito na linha hemiclavicular e 5 cm do apêndice xifoide, de consistência normal e indolor. Baço não palpável. Exames laboratoriais: hemoglobina 12 g/dL; leucócitos 6.200/mm³ com diferencial normal; plaquetas 300.000/mm³; ureia 20 mg/dL; creatinina 0,7 mg/dL; sódio 140 mEq/L; potássio 4,0 mEq/L; glicemia 90 mg/dL; bilirrubina total 15 mg/dL (direta 13 mg/dL, indireta 2 mg/dL); TGO 740 U/L; TGP 830 U/L; albumina 3,5 g/dL; RNI: 3,5.

32 - Em relação ao caso descrito acima, considere as seguintes afirmativas:

1. Trata-se de um caso de falência hepática aguda.
2. Deve-se investigar uso de medicações, pois pode haver necessidade de uso de antídoto específico.
3. A alteração de humor pode indicar manifestação inicial de encefalopatia hepática.
4. Pode evoluir com edema cerebral e aumento da pressão intracraniana, causas frequentes de óbito.

Assinale a alternativa correta.

- a) Somente a afirmativa 2 é verdadeira.
- b) Somente as afirmativas 1 e 2 são verdadeiras.
- c) Somente as afirmativas 3 e 4 são verdadeiras.
- d) Somente as afirmativas 1, 3 e 4 são verdadeiras.
- ▶ e) As afirmativas 1, 2, 3 e 4 são verdadeiras.

33 - Em relação à conduta para o caso, considere as seguintes afirmativas:

1. Indica-se a transfusão imediata de plasma fresco devido ao alargamento do tempo de protrombina.
2. Se ocorrer evolução da encefalopatia hepática para grau 3 ou 4, o paciente deve ser entubado.
3. Se ocorrer edema cerebral, o uso de manitol EV está indicado.
4. Critérios prognósticos devem ser utilizados para avaliar a necessidade de transplante hepático.

Assinale a alternativa correta.

- a) Somente a afirmativa 2 é verdadeira.
- b) Somente as afirmativas 1 e 3 são verdadeiras.
- c) Somente as afirmativas 1 e 4 são verdadeiras.
- ▶ d) Somente as afirmativas 2, 3 e 4 são verdadeiras.
- e) As afirmativas 1, 2, 3 e 4 são verdadeiras.

34 - Durante acompanhamento de puericultura de uma criança de 1 ano de idade, o pediatra solicita um hemograma de rotina. A criança não apresentava nenhuma queixa e o exame físico era normal. O resultado do hemograma foi: hemoglobina 10,2 g/dL, eritrócitos 6,2 milhões/mm³, hematócrito 31%, VCM 60 fl, RDW 12%, leucócitos 5.500/mm³ (eosinófilos 8%, neutrófilos 52%, linfócitos 35%, monócitos 5%), plaquetas 255.000/mm³. Qual é a hipótese diagnóstica mais provável para o caso?

- ▶ a) Talassemia beta minor.
- b) Higiidez.
- c) Anemia ferropriva.
- d) Anemia sideroblástica.
- e) Anemia megaloblástica.

35 - Em relação às complicações agudas em crianças com doença falciforme, considere as seguintes afirmativas:

1. Sequestro esplênico é a segunda causa de morte em crianças abaixo de 5 anos, sendo nesses casos obrigatória a transfusão de sangue para manter hemoglobina acima de 10 g/dL.
2. Síndrome torácica aguda é a principal causa de morte nesses pacientes, sendo caracterizada por dor torácica, desconforto respiratório, taquipneia e hipoxemia.
3. O tratamento da síndrome torácica aguda consiste em: oxigenioterapia, analgesia, normo-hidratação, antibióticos, broncodilatadores e corticoides sistêmicos.
4. Nos casos de acidente vascular cerebral hemorrágico, está indicada exsanguineotransfusão parcial para diminuição do nível de hemoglobina S para < 30%.

Assinale a alternativa correta.

- a) Somente a afirmativa 3 é verdadeira.
- ▶ b) Somente as afirmativas 1 e 2 são verdadeiras.
- c) Somente as afirmativas 3 e 4 são verdadeiras.
- d) Somente as afirmativas 1, 2 e 4 são verdadeiras.
- e) As afirmativas 1, 2, 3 e 4 são verdadeiras.

36 - Menina de 5 anos é admitida no pronto atendimento com queixa de palidez e astenia há 1 dia. Ao exame físico, apresenta-se hipocorada ++++/4+, hidratada, hipoativa. Frequência cardíaca = 185 bpm, frequência respiratória 24 irpm. Ao exame: bulhas cardíacas rítmicas e normofonéticas, sopro sistólico ++/4+. Restante do exame físico sem anormalidades. Hemograma de admissão evidencia: hemoglobina 3,6 g/dL, eritrócitos 1,2 milhões/mm³, hematócrito 10%, VCM 90 fl, RDW 12%, leucócitos 6.200/mm³ (eosinófilos 6%, neutrófilos 40%, linfócitos 45%, monócitos 9%), plaquetas 12.000/mm³. Reticulócitos 35%. Coombs direto reagente ++++/4+. A partir do quadro, o diagnóstico é:

- a) trombocitopenia primária imune.
- b) leucemia linfocítica aguda.
- c) anemia hemolítica autoimune.
- d) aplasia de medula.
- ▶ e) síndrome de Evans.

37 - São alterações hereditárias de proteínas da coagulação associadas com estado pró-trombótico:

- ▶ a) deficiência de antitrombina, deficiência de proteína C, deficiência de proteína S, mutação do Fator V de Leiden e mutação da protrombina G20210A.
- b) deficiência de proteína C, deficiência de proteína S, deficiência do Fator de von Willebrand e aumento de antitrombina.
- c) deficiência do fator VIII, deficiência do fator IX, mutação do fator V de Leiden e deficiência de antitrombina.
- d) mutação da protrombina G20210A, deficiência de fator X, deficiência de proteína S, deficiência de homocisteína e deficiência de fator IX.
- e) deficiência de antitrombina, aumento de Fator de von Willebrand, deficiência da proteína C, deficiência da proteína S e deficiência de homocisteína.

38 - Quanto ao meduloblastoma da infância, considere as seguintes afirmativas:

1. O subtipo Wnt é o de melhor prognóstico, com mais de 90% de sobrevida.
2. A principal localização é supratentorial.
3. O subtipo grupo 3 tem a pior sobrevida, com taxas em torno de 50%.
4. A variante anaplásica é a mais comum.

Assinale a alternativa correta.

- a) Somente a afirmativa 2 é verdadeira.
- ▶ b) Somente as afirmativas 1 e 3 são verdadeiras.
- c) Somente as afirmativas 1 e 4 são verdadeiras.
- d) Somente as afirmativas 2, 3 e 4 são verdadeiras.
- e) As afirmativas 1, 2, 3 e 4 são verdadeiras.

39 - Quanto ao rabdmiossarcoma da infância, considere as seguintes afirmativas:

1. A translocação PAX3–FOXO1 é relacionada ao subtipo alveolar.
2. É o tumor extracraniano mais frequente da infância.
3. Tem má resposta à quimioterapia, sendo a cirurgia o principal tratamento.
4. Faz parte do grupo de tumores de pequenas células redondas e azuis.

Assinale a alternativa correta.

- a) Somente a afirmativa 3 é verdadeira.
- ▶ b) Somente as afirmativas 1 e 4 são verdadeiras.
- c) Somente as afirmativas 2 e 4 são verdadeiras.
- d) Somente as afirmativas 1, 2 e 3 são verdadeiras.
- e) As afirmativas 1, 2, 3 e 4 são verdadeiras.

40 - Um menino de 9 anos de idade é trazido ao pediatra devido à pubarca, aumento do tamanho do pênis, acne e irritabilidade há seis meses. Nasceu adequado para a idade gestacional e sua estatura alvo está entre os percentis 25º e 50º. Apresenta estatura no 75º percentil, peso no 50º percentil, desenvolvimento puberal P3 G3 (estádio de Tanner) e testículos com volume de 8 mL, bilateralmente. Quanto à conduta para esclarecimento do diagnóstico, assinale a alternativa correta.

- a) O ultrassom de adrenais é necessário para o diagnóstico etiológico.
- b) Está indicado dosar LH, FSH, cortisol, androstenediona e testosterona.
- c) As dosagens LH, FSH, ACTH e testosterona, além da ressonância da região hipotálamo-hipofisária, estão indicadas.
- ▶ d) Está indicado dosar LH, FSH e testosterona.
- e) Está indicada a realização de ultrassom de bolsa escrotal.

41 - Em relação à corticoterapia, assinale a alternativa correta.

- ▶ a) A reposição prolongada de glicocorticoides inibe a síntese dos receptores celulares de glicocorticoide e, por esse motivo, na retirada do tratamento prolongado, a diminuição da dose deve ser gradual, até alcançar a dose fisiológica.
- b) Quando a terapia foi utilizada por um período curto, de até 1 mês, a suspensão do tratamento pode ser imediata, sem necessidade de redução gradual da dose de corticoide.
- c) A terapia prolongada com glicocorticoide, por anos, resulta em atrofia da medula adrenal e determina a necessidade de utilizar um esquema de retirada do tratamento que se estende por meses.
- d) A suspensão abrupta da corticoterapia prolongada resulta na Síndrome de Retirada de Esteroides, caracterizada por anorexia, fadiga, náuseas, vômitos e desidratação por crise de perda de sal, com hiponatemia e hipercalemia.
- e) A utilização de tratamento com glicocorticoide em dias alternados diminui o impacto na supressão do eixo-hipotálamo-hipófise-adrenal e a dexametasona é a droga de escolha para esse esquema terapêutico, pois uma única dose possui efeito prolongado.

42 - A forma clássica da hiperplasia adrenal congênita por deficiência da 21-hidroxilase é uma das doenças pesquisadas no Teste do Pezinho, do Programa Nacional de Triagem Neonatal. Em relação ao tema, considere os seguintes itens:

1. Possibilidade de designação errônea do sexo de meninos (cariótipo 46, XY), devido à diminuição da virilização da genitália externa e ambiguidade genital.
2. Risco de óbito no período neonatal, devido à crise de perda de sal.
3. Risco de Síndrome de Cushing neonatal, devido à hiperplasia da glândula adrenal e aumento na secreção de glicocorticoide.
4. Virilização pré-natal e pós-natal da genitália externa de meninas.

Caso a hiperplasia adrenal congênita por deficiência da 21-hidroxilase não seja identificada e tratada precocemente no período neonatal, descreve(m) o impacto dessa doença o(s) item(ns):

- a) 4 apenas.
- b) 1 e 2 apenas.
- ▶ c) 2 e 4 apenas.
- d) 1, 3 e 4 apenas.
- e) 1, 2, 3 e 4.

43 - Menina de 13 anos apresenta diagnóstico de diabetes mellitus tipo 1 há 8 meses, após episódio de cetoacidose diabética. Após a alta, as doses de insulina foram sendo progressivamente diminuídas, devido a episódios de hipoglicemia. Está em uso de insulina NPH antes do café e antes de dormir e de insulina regular antes das refeições, conforme glicemia capilar (dose total diária de insulina 0,5U/kg/dia). Veio ao pronto atendimento com queixa de poliúria, polidipsia há 6 dias e aumento do apetite, com glicemias capilares acima de 200 mg/dL em todos os horários. A paciente realiza as aplicações de insulina sozinha. Apresenta peso no 3º percentil e estatura no 50º percentil dentro do alvo familiar. Glicemia capilar de 245 mg/dL, cetonemia normal, glicosúria positiva e cetonúria negativa, HbA1c de 9,8%. O diagnóstico e a conduta correta no caso são, respectivamente:

- a) Avaliar a principal probabilidade de hiperglicemia por erro alimentar – intensificar o tratamento dietético, excluindo os carboidratos da alimentação.
- b) Considerar o diagnóstico de outras formas de diabetes devido aos episódios de hipoglicemia e às baixas doses de insulina em uso – solicitar teste oral de tolerância à glicose.
- c) Assumir que se trata de um caso de diabetes mellitus tipo 1 – indicar a associação de hipoglicemiante oral, pois a insulina não está tendo efeito adequado.
- d) Considerar má-aderência ao tratamento – internar a paciente para estabilização do quadro, controle da doença, supervisão da adesão à dieta e investigação de outras comorbidades.
- ▶ e) Caracterizar como um caso de diabetes mellitus tipo 1 com a paciente saindo da fase de lua de mel – aumentar a dose de insulina e supervisão dos pais para confirmar se as aplicações de insulina estão sendo feitas corretamente.

44 - Criança de 8 anos, moradora em área rural, dá entrada no pronto atendimento com a seguinte história: estava voltando da escola para casa, “no meio do mato”, quando subitamente sentiu uma dor aguda em membro inferior esquerdo. Quatro horas após, queixou-se de dor no mesmo membro com aumento de volume, febre, náuseas, vômitos e prostração. Última diurese há 8 horas. Ao exame físico, encontrava-se febril (38,6 °C), pressão arterial 80 x 56 mmHg, fácies de dor, edema de todo membro inferior esquerdo, com petéquias e equimoses em toda região de tíbia e bolha hemorrágica em área de maléolo medial esquerdo. Considerando os dados apresentados, assinale a alternativa que apresenta o provável gênero do acidente e o tratamento, respectivamente.

- a) Acidente crotático grave; tratamento com 12 ampolas de soro anticrotático por via intravenosa e antibiótico sistêmico.
- b) Acidente botrópico moderado, por não apresentar sinais de choque; tratamento com 8 ampolas de soro antibotrópico por via intravenosa.
- ▶ c) Acidente botrópico grave; tratamento com 12 ampolas de soro antibotrópico por via intravenosa, sem necessidade de antibiótico.
- d) Acidente crotático moderado, por ter hipotensão e não afetar outro membro inferior; tratamento com 8 ampolas de soro anticrotático por via intravenosa e antibiótico sistêmico.
- e) Acidente botrópico moderado, por ter oligúria e hipotensão; tratamento com 4 ampolas de soro antibotrópico por via intravenosa.

45 - Pré-escolar, 4 anos de idade, chega ao pronto atendimento com quadro de tosse, febre (38,8 °C), vômitos e dispneia há cinco dias. Ao exame físico: hipo-hidratada (++/4), frequência respiratória = 36 ipm, frequência cardíaca = 130 bpm, tiragem subcostal, Sat.O₂= 91% (ar ambiente). Radiografia de tórax evidencia condensação em lobo inferior e médio de hemitórax direito. A gasometria arterial, coletada sem oxigênio mostrou pH: 7,26; pO₂ 67mmHg; pCO₂ 38mmHg, bicarbonato: 14 mEq/L. Considerando o quadro clínico e os achados laboratoriais, assinale a alternativa que apresenta o diagnóstico correto da gasometria arterial.

- ▶ a) Acidose mista.
- b) Alcalose mista.
- c) Acidose respiratória pura.
- d) Alcalose metabólica pura.
- e) Acidose metabólica pura.

***46 - O pediatra atende um adolescente que expressa a intenção de iniciar-se ao tabagismo e demonstra curiosidade sobre o narguilé e cigarros eletrônicos. Baseando-se em evidências atuais, assinale a alternativa correta.**

- a) O narguilé ou arguilé é um dispositivo que lembra um cachimbo, cuja concentração de nicotina no fumo utilizado é relativamente baixa em relação ao cigarro comum.
- b) Os cigarros eletrônicos são dispositivos que aquecem e vaporizam mais de 200 substâncias tóxicas.
- c) Os cigarros eletrônicos são opções eficientes e seguras para os adolescentes que pretendem cessar o uso do cigarro comum.
- d) A adição de flavorizantes ao vapor do cigarro eletrônico reduz o interesse das crianças e adolescentes pelo dispositivo.
- e) Os cigarros mentolados disfarçam o sabor desagradável da combustão do fumo e o mentol interage com a nicotina potencializando seu efeito.

47 - Em relação às miocardites agudas na infância, assinale alternativa correta.

- a) Vírus são os principais agentes etiológicos, sendo os enterovírus os mais comuns; nos casos de miocardite causada pelo vírus HIV, ocorre caracteristicamente disfunção diastólica de fibras miocárdicas.
- ▶ b) Nos casos de miocardites causadas por drogas, a biópsia endomiocárdica revela infiltrado eosinofílico (miocardite eosinofílica).
- c) Algumas apresentações clínicas podem simular infarto agudo do miocárdio, com aumento de enzimas como cardiotroponina 1 além de infradesnívelamento do segmento ST.
- d) Sepses, anemia, hipóxia, coarctação de aorta e hiperglicemia são diagnósticos diferenciais que devem ser considerados.
- e) Apresentação clínica se divide em três fases, na seguinte ordem de apresentação cronológica: Fase 1 = adaptação de resposta imune (1 a 7 dias), Fase 2 = replicação viral (1 a 4 semanas) e Fase 3 = remodelamento ventricular/cardiomiopatia dilatada (meses a anos).

48 - Uma criança internada na UTI Pediátrica apresenta hiponatremia, com sódio corporal total normal. A condição que explica esse achado é:

- a) fibrose cística.
- b) uso de diurético tiazídico.
- c) insuficiência cardíaca congestiva.
- d) cirrose hepática.
- ▶ e) síndrome da secreção inapropriada do hormônio antidiurético.

49 - Menino de 14 anos é levado ao serviço de emergência com história de fraqueza de início súbito, após despertar de manhã, não conseguindo mobilizar os 4 membros, com predomínio de membros inferiores. Nega febre, dificuldade respiratória ou diarreia. Ao exame, apresentava-se com frequência cardíaca 88 bpm, pressão arterial 110 x 70 mmHg, frequência respiratória 16 ipm, consciente, pares cranianos preservados, arreflexia global, diminuição de força muscular nos 4 membros, sensibilidade preservada. Refere ter tido um episódio anterior, quando realizou investigação com eletromiografia com teste de estimulação repetitiva cujo resultado foi normal. Função tireoideana normal e punção lombar sem anormalidades. Levando em consideração os dados apresentados, assinale a alternativa correta.

- a) O início dos sintomas pela manhã sugere miastenia gravis, sendo indicado o tratamento com anticolinesterásico.
- b) O quadro sugere a síndrome de Miller-Fisher, variante da síndrome de Guillain-Barré.
- ▶ c) O quadro pode ser revertido com a normalização do potássio sérico.
- d) O diagnóstico mais provável é botulismo, pois o paciente está na faixa etária de maior risco para essa doença.
- e) O quadro agudo é compatível com intoxicação por organofosforados.

50 - Lactente, 5 meses, admitido na emergência com história de coriza, tosse e febre há 2 dias. Ao exame físico, apresenta-se sonolento, gemente, esforço respiratório com batimento de aleta nasal e cianose. Evolui com apneia e parada cardíaca. Com relação às manobras de ressuscitação cardiopulmonar (RCP) em pediatria, assinale a alternativa correta.

- a) A sequência do suporte básico de vida é o A-B-C da reanimação (A= liberar via aérea, B= respiração e C= massagem cardíaca).
- b) As compressões torácicas devem ser rápidas e efetivas, com frequência entre 60-80/minuto, permitindo o retorno da caixa torácica ao repouso.
- ▶ c) No caso de via aérea avançada, as ventilações devem ser realizadas a cada 6 segundos enquanto as compressões torácicas continuam sendo realizadas.
- d) A administração de vasopressina está relacionada com o retorno da circulação espontânea mais precocemente quando comparada à administração de epinefrina.
- e) A hipotermia após as manobras de ressuscitação interfere na sobrevivência dos pacientes.

*** Questão anulada, portanto todos os candidatos serão pontuados.**